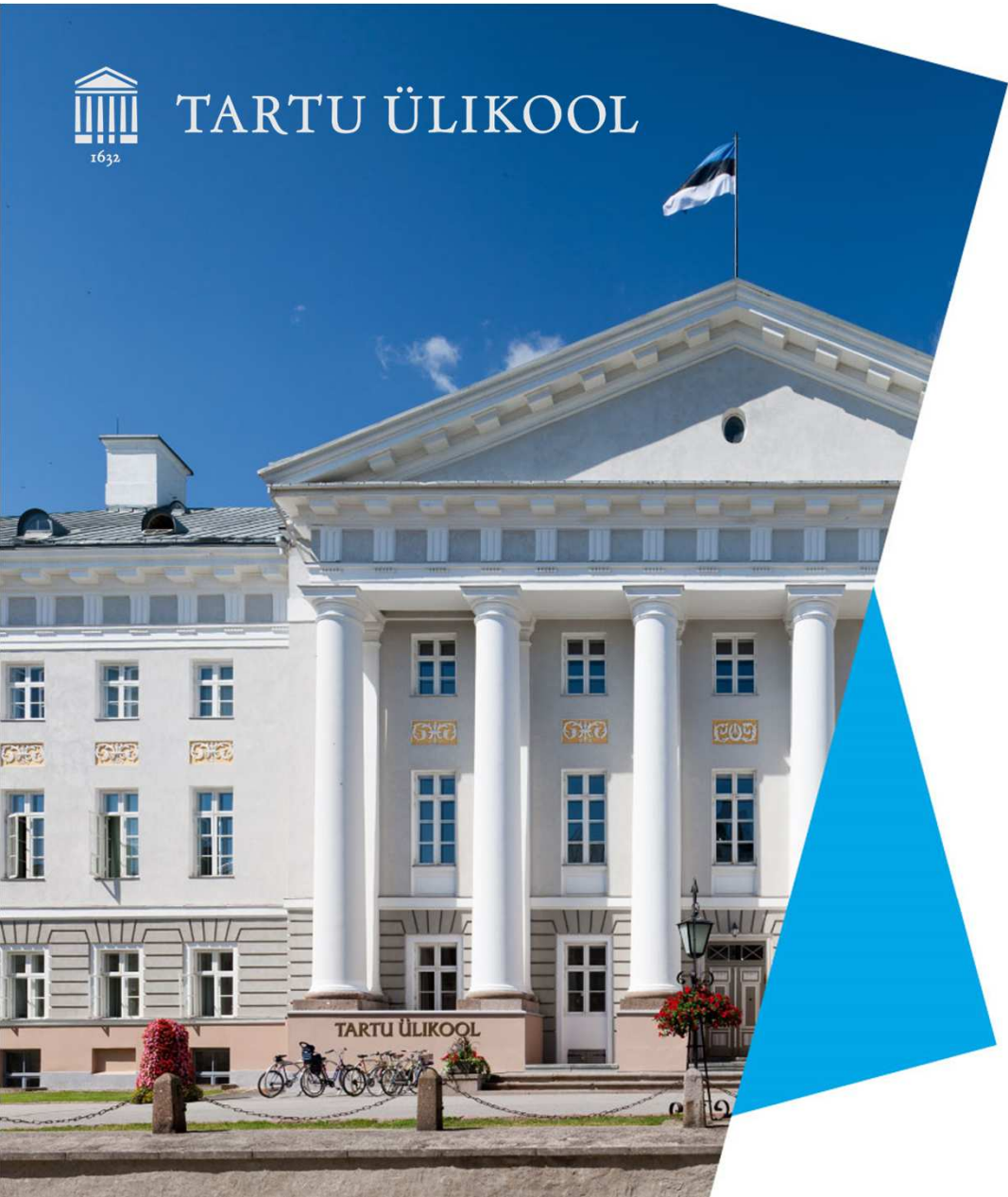



TARTU ÜLIKOOL



Rinnavähi esmane diagnostika

Kersti Kallak

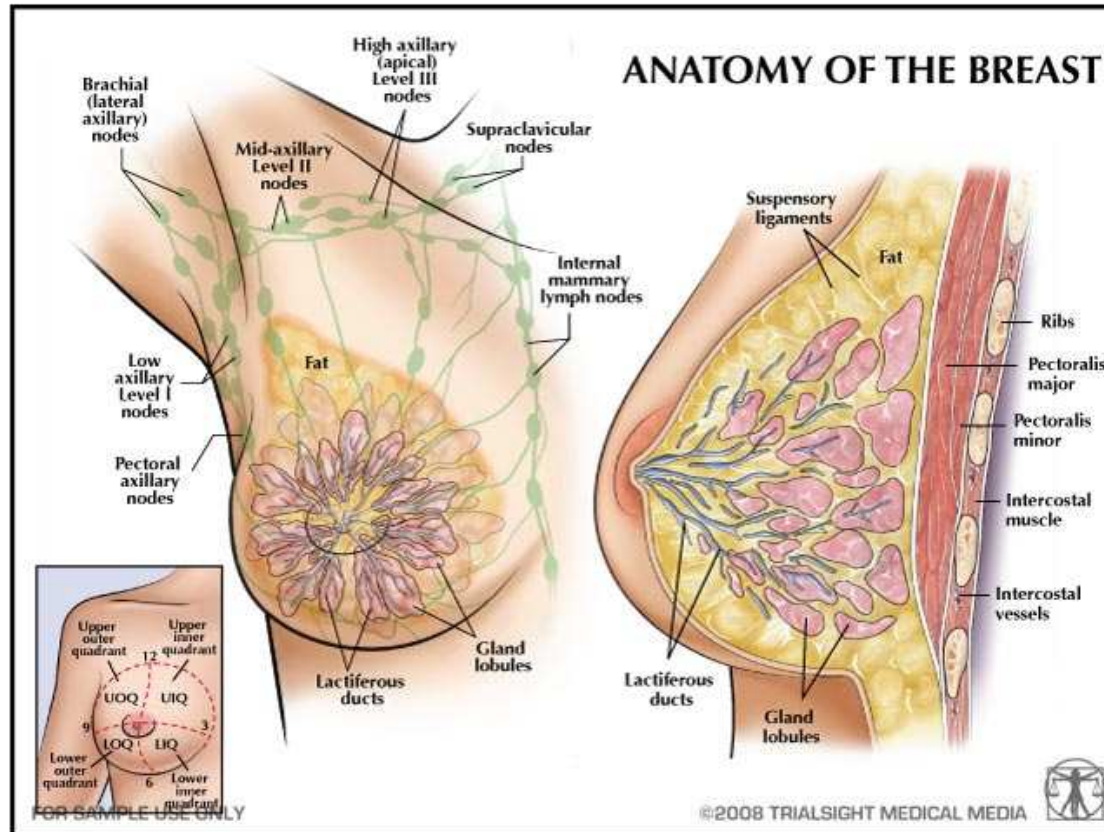
ONKOLOOG, SA TARTU ÜLIKOOLI
KLIINIKUM

31.08.2023

Rinnavähi epidemioloogia

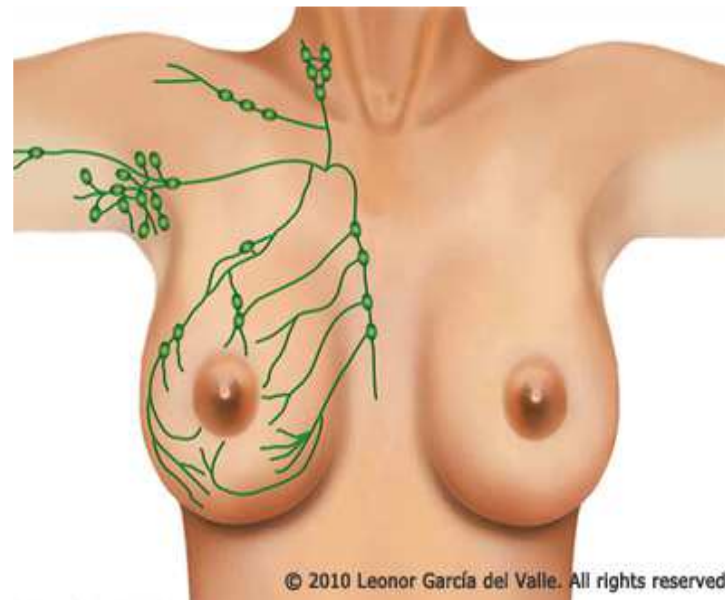
- Sagedaseim kasvaja naistel;
- Igal aastal diagnoositakse Eestis ca **850** uut rinnavähi juhtu;
- **Haigestumus kasvab** (sõeluuring, elanikkonna vananemine);
- **Suremus väheneb** (varasem avastamine, ravi paranemine);

Anatomia

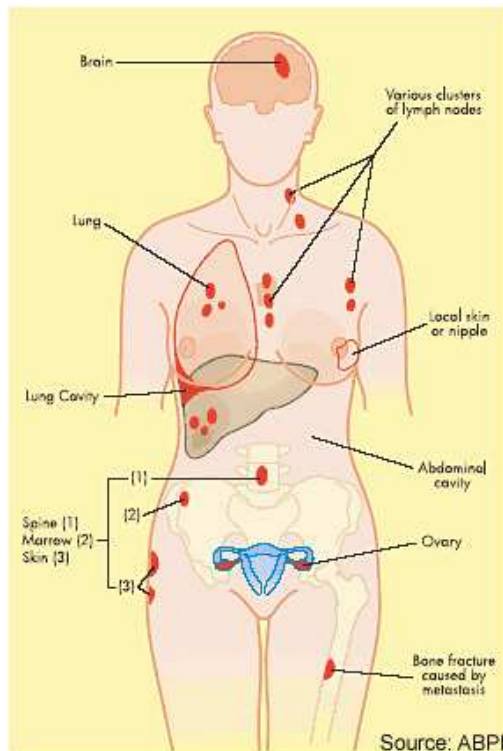


Regionaalsed lümfisõlmed

- Aksillaarsed Is
- Supraklavikulaarsed Is
- Infraklavikulaarsed Is
- Parasternaalsed Is



Rinnavähi kaugmetastaasid



- **Luud**
- Pehmed koed
- Vistseraalsed organid (nt aju, kops, maks, munasarjad)

Riskifaktorid

- Naissugu (rinnavähi suhe naised/mehed 100:1)
- Vanus
- Pärilikkus (BRCA)
- Varasem rinnavähk anamneesis
- Östrogeenide suurem toime: varane menarhe, hiline menonpaus, hormoonasendusravi menopausis
- Mittesünnitamine, 1. rasedus > 30a
- Dieet, eluviisid
- Kiirgusekspositsioon < 40a

Rinnavähi sümptomid

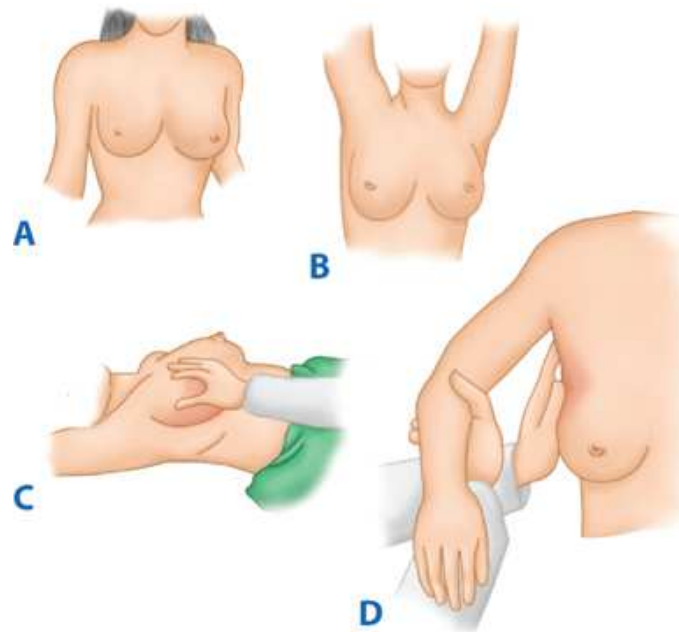
- **Rinda tekkinud sõlmed või tihendid**
- **Rinnanibu sissetõmme**
- **Naha muutused rinnal (haavandumine, apelsinikoore fenomen)**
- **Rinna punetus**
- **Eritus ühest nibust**
- **Viimasel ajal tekkinud rindade suuruse erinevus**
- **Aksillaarsete, klavikulaarsete lümfisõlmede suurenemine – kõvad valutud lümfisõlmed**
- **Kaugmetastaasidest tingitud sümptomid (nt seljavalu, kr köha, kõhuvalud)**

Rinnavähi varane avastamine

- Kord kuus rindade enesekontroll;
- Arstlik rindade kontroll;
- Skriining mammograafia – sõeluuring: **50-69 aastastel naistel 2 aasta tagant**. Skriining vähendab suremust ja väldib metastaaside teket;

Esmane diagnostika

- **Kaebused**
- **Objektiivne uurimine:** rindade vaatlus ja palpatsioon, regionaalsete lümfisõlmede hindamine

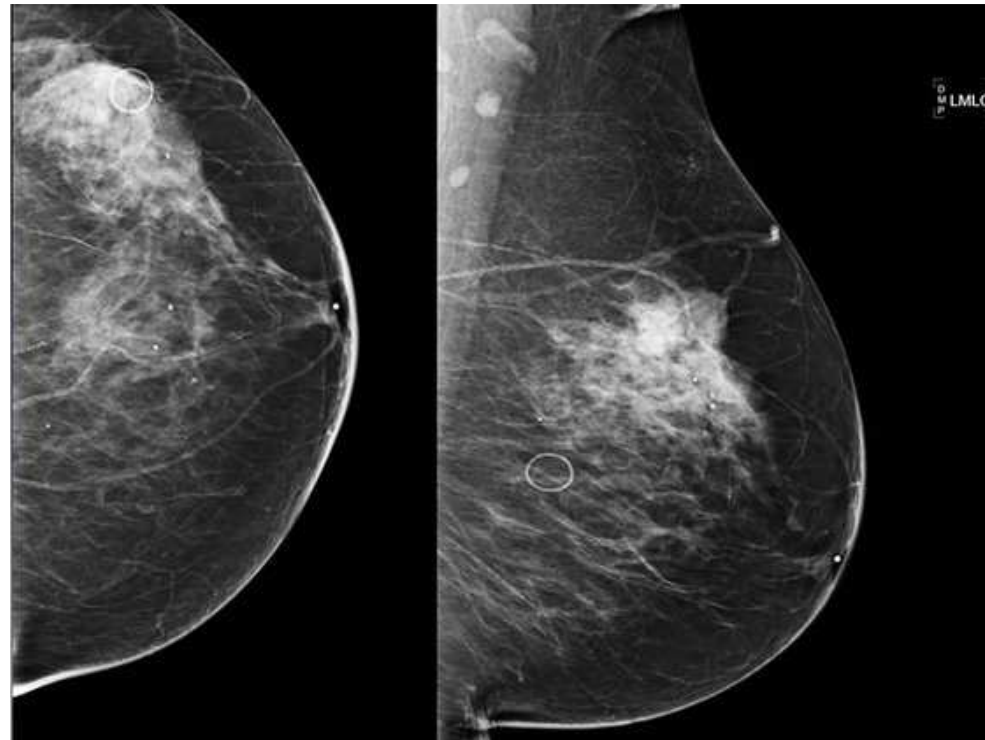


Esmase diagnostika uuringud

- **1. uuring: mammograafia >30 aastastel**
- **< 30 aastastel 1. uuring ultraheli rindadest**

- **Rindade UH-uuringuks suunata rinna radioloogiale spetsialiseerunud rinnakabinetti**

Mammogramm



Rinnavähi kahtlusega patsiendi teekond

- Rinnavähi kahtlusega patsient -> mammogrammil/ultrahelil muutused:
 - > suunamine **mammoloogi või onkokiirurgi esmasele vastuvõtule;**
 - > Pikk esmase vastuvõtu ooteaeg -> **E-konsultatsioon onkoloogile (mitte üldkirurgile!);**
- **Rinnakabinetid:**
 - > mured ja küsimused seoses rindadega - igas vanuses patsientidele;
 - > ei ole vaja saatekirja;
 - > ämmaemand kuulab mure, nõustab, teeb läbivaatuse ja suunab vajadusel esmasele uuringule (MG, UH), vajadusel suunab mammoloogile/onkokiirurgile;

E-konsultatsioonile suunamine

- Kahtlus rinnavähile läbivaatusel, piltdiagnostilise uuringu või sümptomite alusel;
- Diagnoositud rinnavähk, mis vajab onkoloogi konsultatsiooni;
- Varem ravitud rinnavähi patsiendil kahtlus retsidiivile;
- Saatekiri: kaebused, objektiivne leid, uuringute tulemused, suunamise küsimus/eesmärk;



TARTU ÜLIKOOL

Tänan!



unitartu



tartuylikool

